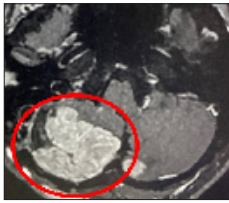




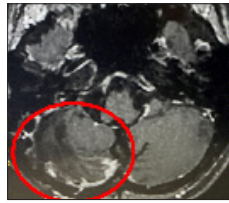
症例写真と説明

転移性脳腫瘍

ZAP-X 治療時



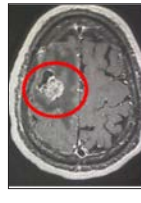
治療後 3カ月



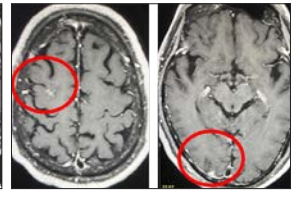
巨大転移性脳腫瘍

60歳代女性、乳がん脳転移手術後再発。ガンマナイフ断られ当院受診。画像上腫瘍は消失。脳浮腫発生なく元気。

ZAP-X治療時



治療後3カ月

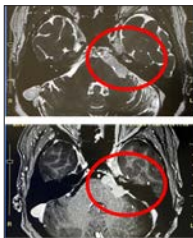


多発転移性脳腫瘍

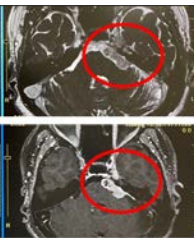
60歳代男性。左下肢麻痺にて発症の肺がん多発脳転移。画像上すべての腫瘍は消失し、現在麻痺などなく元気。

頭蓋底腫瘍

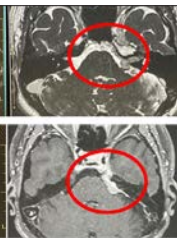
ZAP-X治療時



治療後6カ月



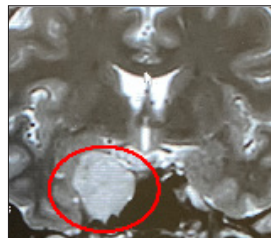治療後12カ月



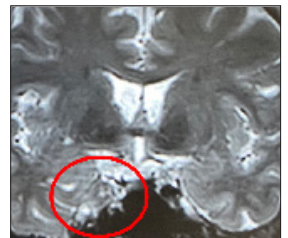
頭蓋底髄膜腫

40歳代女性、手術後2カ月で再発した悪性髄膜腫。画像上腫瘍は浮腫なく著明に縮小。顔面麻痺・しびれ治療。

治療時



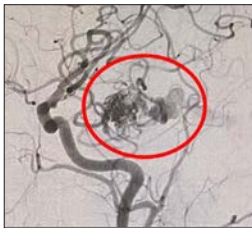
治療後12カ月



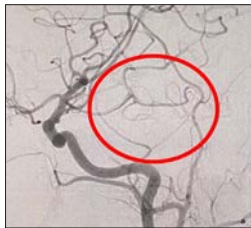
海綿静脈洞内腫瘍 ※ガンマナイフ症例

30歳代女性、複視にて発症の海綿静脈道内血管腫。画像上腫瘍は短期間に著明に縮小。複視も正常化。

脳動静脈奇形

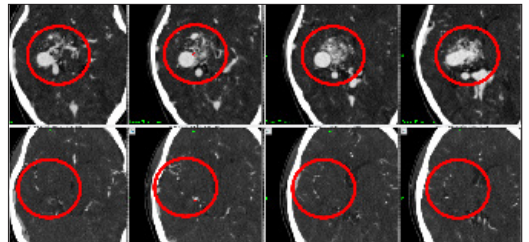


3年
→



脳動静脈奇形 ※ガンマナイフ症例

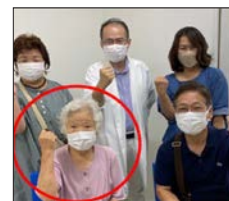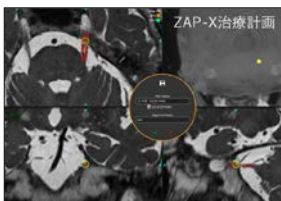
20歳代女性、出血にて発症の左側頭葉AVM。画像上AVMナイドスは完全消失。再出血・神経症状なし。



巨大脳動静脈奇形

9歳女児、進行性麻痺にて発症の高難易度AVM。15年かかり画像上、AVMは消失。合併症なし。大学院卒業し今春より社会人。

三叉神経痛

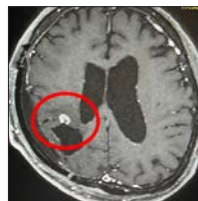

三叉神経痛

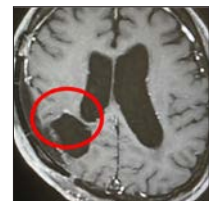80歳代女性、ガンマナイフ10年後再発の左三叉神経痛。治療後即座に発作痛は止まった。笑顔でガッツポーズ。

グリオーマ

ZAP-X治療時



治療後3カ月



悪性グリオーマ (白く丸いのが腫瘍)

60歳代男性、手術・放射線・抗がん剤後再発の悪性グリオーマ。3回分割+薬物療法にて、著明縮小・浮腫なし。